ภาวะ DIC ใน Acute Promyelocytic Leukemia

อ. ดร. มลธิรา พรมกัณฑ์

โรคมะเร็งเม็ดเลือดขาว ชนิด Acute promyelocytic leukemia (APL) พบได้ร้อยละ 5-10 ของผู้ป่วย acute myelogenous leukemia ทั้งหมด APL มีลักษณะเฉพาะคือพบเซลล์เม็ดเลือดขาวตัวอ่อนระยะ promyelocyte ได้จำนวนมากทั้งในเลือดและไขกระดูก เนื่องจากเซลล์มีความผิดปกติของการเจริญแก่ตัว (cell differentiation) APL แบ่งตามลักษณะรูปร่างของเซลล์ที่พบในผู้ป่วยได้ 2 ชนิด คือชนิด hypergranular ลักษณะเซลล์ที่พบส่วนใหญ่เป็น promyelocyte ผิดปกติที่มี granules จำนวนมาก มักพบ Auer rods ร่วมด้วย (รูปที่ 1) และชนิดที่เป็น microgranular variant (M3V) ซึ่งเซลล์ที่พบเป็น promyelocytes ผิดปกติที่ไม่พบหรือพบ granules ได้น้อยในเซลล์ มักจะมีนิวเคลียสผิดปกติ เช่น นิวเคลียสรูป bilobed หรือ monocytoid (รูปที่ 2) APL ทั้งสองชนิดให้ผลบวกเมื่อย้อมด้วย myeloperoxidase (MPO) หรือ Sudan Black B ความผิดปกติของโครโมโซมที่จำเพาะและพบได้บ่อยในผู้ป่วย APL คือ การเกิด translocation ของโครโมโซมคู่ที่ 15 และ 17 t(15;17)(q22;q12) ซึ่งทำให้เกิด fusion gene ระหว่าง *promyelocytic leukemia gene* (*PML*) กับ *retinoic acid receptor α* (*RARα*)

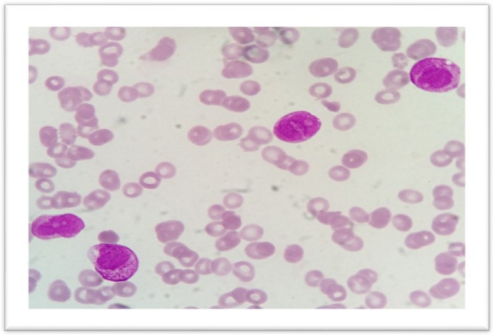

รูปที่ 1 APL ชนิด hypergranular

ที่มา: Promkan M.

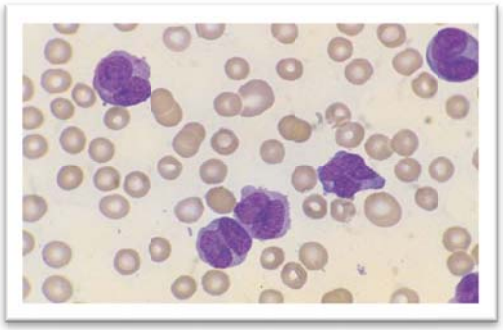

รูปที่ 2 APL ชนิด hypogranular หรือ APL variant

ที่มา: Blood Cells: A Practical Guide, 5th Edition

ลักษณะอาการทางคลินิกของผู้ป่วย APL นอกจากอาการไข้และซีดแล้วยังพบว่าอาจมีจ้ำตามตัว (bruise) จากการมีภาวะ disseminated intravascular coagulopathy (DIC) ซึ่งเป็นภาวะแทรกซ้อนที่พบได้บ่อยใน APL หรืออาจพบภาวะนี้ระหว่างการรักษาผู้ป่วยได้ อุบัติการณ์ของภาวะ DIC ในผู้ป่วยเหล่านี้ยังไม่ทราบแน่ชัด ผู้ป่วยที่มีภาวะ DIC อาจมีเลือดออกในอวัยวะสำคัญจนเสียชีวิตและถือว่ากลุ่มนี้มีพยากรณ์โรคที่ไม่ดี พยาธิกำเนิดของภาวะ DIC ในผู้ป่วย APL แบ่งออกได้ 3 ระบบ (รูปที่ 3) กล่าวคือ ระบบที่ 1 เกิดการกระตุ้นการแข็งตัวของเลือดอย่างมาก (hypercoagulability) โดย primary granule ของ promyelocyte ใน APL (APL cells) ผลิตสารที่กระตุ้นการแข็งตัวของเลือด (procoagulant) ได้แก่ tissue factor (TF), cancer procoagulant (CP) และ microparticles (MPs) โดย tissue factor ที่สร้างขึ้นสามารถจับกับ factor VII (FVII) ซึ่งจะไปกระตุ้น factor X (FX) และกระตุ้นการสร้าง thrombin ต่อไป โดยเฉพาะผู้ป่วยที่เริ่มรักษา และมีการแตกทำลายของเซลล์มะเร็ง (tumor lysis) ทำให้มีการปล่อย primary granules ออกมาจำนวนมาก สำหรับ cancer procoagulant จะกระตุ้นการสร้าง thrombin ได้โดยกระตุ้น FX โดยไม่ต้องใช้ FVII นอกจากนี้ microparticles ยังสามารถกระตุ้น TF/FVII ได้ ระบบที่สอง คือ เกิดการละลายลิ่มเลือดมากขึ้น (hyperfibrinolysis)โดย

Annexin II บน APL cells สามารถกระตุ้น plasminogen ไปเป็น plasminได้ ผู้ป่วย APL ที่มี t(15;17) พบว่ามี Annexin II มากกว่าผู้ป่วยที่ไม่มีโครโมโซมผิดปกติ นอกจากนี้ APL cells ยังผลิต tissue-type plasminogen activator (t-PA), urokinase-type plasminogen activator (u-PA) และ u-PA receptor (u-PAR) ซึ่งกระตุ้น plasminogen ได้อีกด้วย จากการศึกษาที่ผ่านมาพบว่า proteases ที่ผลิตจาก APL cells อาจจะมีส่วนทำให้การละลายลิ่มเลือดเกิดเพิ่มขึ้น ระบบที่สาม คือ endothelial cell damage โดย APL cells ผลิต cytokines หลายชนิด เช่น IL-1β, IL-6 และ TNF-α ซึ่งมีผลทำให้เกิดความเสียหายของเซลล์ผนังหลอดเลือด และยังทำให้ thrombomodulin ลดลง แต่กระตุ้นให้ TF และ plasminogen activator inhibitor-1 (PAI-1) บนผิวของ endothelial cells เพิ่มขึ้น ส่งผลให้เกิดกระตุ้นระบบการแข็งตัวของเลือดมากขึ้นได้

การวินิจฉัยภาวะ DIC ได้อย่างรวดเร็วและถูกต้อง เป็นการช่วยให้การรักษาและการพยากรณ์โรคในผู้ป่วยได้ดีขึ้น ซึ่งต้องอาศัยข้อมูลอาการทางคลินิก การตรวจทางห้องปฏิบัติการเพื่อยืนยันการวินิจฉัย ทั้งนี้การตรวจเบื้องต้นด้วยการทดสอบ PT และ APTT และการตรวจสเมียร์เลือด สามารถช่วยประเมินในเบื้องต้นได้ โดยดูจากค่าของ PT และ APTT ที่ยาวผิดปกติและการพบเม็ดเลือดแดงผิดปกติ เช่น schistocyte ในสเมียร์เลือด ร่วมกับจำนวนเกล็ดเลือดที่ลดต่ำลง ถึงแม้จะยังไม่มีรายงานที่แน่ชัดที่ระบุว่าการพบ schistocyte ในสเมียร์เลือดมีความสัมพันธ์อย่างมีนัยสำคัญกับภาวะ DIC อย่างไรก็ตามพบว่าในผู้ป่วยที่มีภาวะ DIC จะพบ schistocyte ได้บ่อย สำหรับการรักษาผู้ป่วย APL ในปัจจุบันยังคงใช้ all trans retinoic acid (ATRA) เป็นหลักร่วมกับเคมีบำบัดต่างๆ กันไปตามระยะของโรค และช่วยลดภาวะแทรกซ้อน ซึ่งเป็นสาเหตุสำคัญของการเสียชีวิตผู้ป่วยในระยะแรกๆ หลังการวินิจฉัยได้

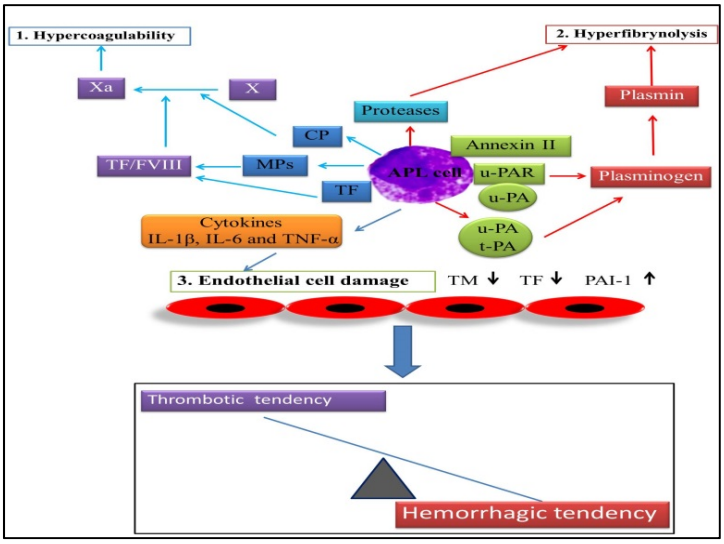

รูปที่ 3 พยาธิกำเนิดของ DIC ในผู้ป่วย APL

เอกสารอ้างอิง

1. Keohane EM. Smith LJ, Walenga JM.Rodak'sHematology clinical principles and applications. 5th ed. Missouri: Elsevier Saunders; 2016.
2. Chang H, Kuo MC, Shih LY, Dunn P, Wang PN, Wu JH, et al. Clinical bleeding events and laboratory coagulation profiles in acute promyelocytic leukemia. Eur J Haematol. 2012;88:321–8.
3. Lesesve JF, Martin M, Banasiak C, André-Kerneïs E, Bardet V, Lusina D, et al. Schistocytes in disseminated intravascular coagulation. Int J Lab Hematol. 2014;36:439–43.
4. Ikezoe T. Pathogenesis of disseminated intravascular coagulation in patients with acute promyelocytic leukemia, and its treatment using recombinant human soluble thrombomodulin. Int J Hematol. 2014;100:27–37.
5. Bain BJ. Blood Cells. A Practical Guide. 5th ed. West Sussex. John Wiley & Sons; 2015.434.